Aus dem Zahnärztlichen Institut der Universität Marburg
(Direktor: Prof. Dr. Hans Fliege)

Erfahrungen mit der Kurzwellen-Therapie bei entzündlichen Prozessen des menschlichen Kieferapparates

INAUGURAL-DISSERTATION
ZUR ERLANGUNG DES DOKTORGRADES
IN DER ZAHNHEILKUNDE
DER HOHEN MEDIZINISCHEN FAKULTÄT
DER UNIVERSITÄT MARBURG

vorgelegt von

Paul Schmidt
appr. Zahnarzt aus Altena (Westf.)

Marburg 1938
Buchdruckerei Hermann Bauer

Angenommen von der Medizinischen Fakultät
der Universität Marburg am 19. Dezember 1938.

Referent: Professor Dr. Fliege.

Gedruckt mit Genehmigung der Fakultät.

Meinen lieben Eltern

Digitized by the Internet Archive
in 2026

https://archive.org/details/IA41555610_0185

In der Ueberlegung, daß es immer besonders dankbar ist, auf dem Gebiete einer jungen Wissenschaft Erfahrungen zu sammeln, bin ich an die mir gestellte Aufgabe gern herangegangen. Ich gebe zunächst einen Ueberblick über die Entwicklung der Wärmetherapie, dann einen Einblick in die Versuchsergebnisse und Urteile verschiedener Autoren und im Anschluß daran eine Zusammenstellung meiner Erfahrungen mit der Kurzwellentherapie. Die Arbeit schließt mit einer Kritik und einem Ausblick auf die weitere Entwicklung dieser Wärmeapplikation.

Die Kurzwellentherapie stellt das vorläufige Endglied in der Entwicklung der Wärmetherapie dar. Die ersten Glieder dieser Kette gehören den ältesten Zeiten an. Der Heilwert der Sonne wurde schon von den vorgeschichtlichen Menschen erkannt und bildete wohl mit einen der Gründe für die Verehrung der Sonne. Besondere Einrichtungen zur Verwendung der Heilkraft der Sonnenstrahlen schufen zuerst die Griechen und Römer in den Solarien. Die nächsten Glieder der Kette waren nun jahrhundertelang durch neue praktische Methoden und die Wahl der wärmegebenden Mittel — Licht-, Luft-, Wasser- und Dampfbäder, Duschen, Heizsonnen, trockene und feuchte Wärmepackungen — bestimmt. Das eigentlich Wirksame des Lichtes, die Strahlen, blieben ein Geheimnis. Der erste Mediziner, der diesen Schleier zu lüften begann, war der Chirurg Home (zit. nach Leix, S. 1), der um das Jahr 1820 die Heilwirkung der Sonnenstrahlen auf besondere Strahlenarten zurückführte. Einen weiteren Gewinn stellen die Forschungen von Clarçot (1858) (zit. nach Leix, S. 1) dar, welche die chemische Natur des Lichtes zum Gegenstand hatten.

Die Wärmetherapie nahm einen ungeahnten Aufstieg durch die tiefere Erkenntnis auf dem Gebiete der Elektrizität. Sie führte zu den verschiedensten neuen Heilverfahren, deren wichtigste die folgenden sind:

1. Die Lichttherapie von Finsen.

Sie stützt sich auf die Untersuchungen von Widmark (zit. n. Leix, S. 1), die zur Entdeckung der Heilwirkung der ultra-

violetten Strahlen führten. Niels Finsen (zit. n. Leix, S. 1) baute eine seinen Namen tragende Lampe. Die Heilwirkung — Keimtötung und Entzündungserregung — schrieb Finsen den ultravioletten Strahlen des Spektrums zu und hoffte, damit ein Mittel zur Lupusbekämpfung entdeckt zu haben.

2. Die Lichttherapie von Kyelden.

Kyelden (zit. n. Leix, S. 2) fand in dem Eisenlicht eine reiche Quelle für ultraviolette Strahlen.

3. Die Quecksilberdampflampe, die eine besonders große Ausbeute des ultravioletten Lichtes ermöglicht. Schon Arons (zit. n. Leix, S. 2) hatte 1892 auf den Lichtbogen aufmerksam gemacht. Es wurden zunächst mehrere Quecksilberdampflampen verschiedenster Art hergestellt, deren voller therapeutischer Erfolg an der zu starken Resorption der ultravioletten Strahlen durch die Röhrenwand scheiterte. Diesen Mangel beseitigte endlich der Physiker Küch (zit. aus Leix, S. 2) 1905, indem er ein aus Bergkristall hergestelltes Quarzglas verwandte.

a) Die Kromayerlampe.

Auf Grund dieser Errungenschaft schuf Kromayer (zit. n. Thedering, S. 2) im Verein mit Küch (zit. n. Thedering, S. 2) die Kromayerlampe. Sie war lange Zeit für die zahnärztliche Lichttherapie die einzig brauchbare Lampe. Zur Filtrierung der ultravioletten Strahlen konstruierte Kromayer besondere Zwischenfilter. Zilz (zit. n. Walkhoff-Band, S. 204) fertigte einen Quarzstab an, der für zahnärztliche Zwecke besonders brauchbar war. Seidel (zit. n. Walkhoff-Band, S. 204) hat dann noch drei spezielle Formen von Quarzstäben angegeben. Die Wasserkühlung der Kromayerlampe ist insofern von Nachteil, als ihre Anwendung von der Anwesenheit einer Wasserleitung abhängig ist.

b) Höhensonne.

Eine weitere Neuerung stellt die Höhensonne dar. Das Prinzip der Konstruktion ist im wesentlichen das gleiche wie bei der Kromayerlampe. Es muß als Vorteil für die Höhensonne gewertet werden, daß ihr Gebrauch nicht von der Anwesenheit einer Wasserleitung abhängig ist. Bei längerer Bestrahlung kann sich jedoch diese Tatsache gelegentlich einmal negativ auswirken, indem es leicht zu Verbrennungen kommt. Die Intensität des Lichtes ist dreimal so stark wie bei den früheren Wechselstromlampen; der Stromverbrauch ist jedoch geringer. Bei der kleinen Höhensonne

besteht ebenfalls die Möglichkeit des Anbringens von Quarzstäben wie bei der Kromayerlampe, wenn auch dieselbe Intensität des Lichtes nicht erreicht wird.

4. Die Solluxlampe.

Die Solluxlampe ist die anerkannt beste der gewöhnlichen Lampen, die zur Erzeugung einer Hyperämie an der Oberfläche des Gewebes großen Eingang in das zahnärztliche Sprechzimmer gefunden hat. Auch mit dieser Lampe kann eine gewisse Tiefenwirkung erreicht werden, wenn man das Licht durch Filter fallen läßt, welche nur rote und infrarote Strahlen durchlassen.

5. Die therapeutischen Versuche von d'Arsonval (1899).

d'Arsonval (zit. nach Heise, S. 765) wurde zu seinen Arbeiten veranlaßt durch die Entdeckung des Amerikaners Tesla (zit. n. Heise, S. 765) (1891), daß hochgespannte Wechselströme dem menschlichen Körper ungefährlich sind, ja, daß sie sogar heilend wirken können. d'Arsonval benutzte schwache Ströme mit Spannungen bis zu mehreren 100000 Volt. Seit d'Arsonval wurde jeder physikalische Fortschritt auf medizinischem Gebiete ausgenutzt. Auf ihn geht die therapeutische Verwendung der elektrischen Fernwirkung zurück.

6. Die Vervollkommnung zur Hochfrequenztherapie war die Diathermie.

Im Gegensatz zur „Arsonvalisation" verwandte man hierbei Ströme von geringer Spannung, aber hoher Stromstärke. Die Diathermie hat wertvolle Resultate erzielt und galt lange Zeit als der einzige Weg, eine gute Tiefenwirkung zu erzeugen. Ihr Anwendungsbereich wird allerdings dadurch beschränkt, daß der elektrische Strom die schlecht leitenden Körperteile umgeht.

7. Diese Begrenzung fällt in der neuesten Form der Lichttherapie, der Kurzwellentherapie, fort. Ihre spezifische Art und Bedeutung wird am deutlichsten gekennzeichnet durch den Vergleich mit der Diathermie. Während bei letzterer Wellen von 300—500 m Länge verwendet werden, arbeitet die Kurzwellentherapie mit Wellen von 100 m abwärts. Die Bezeichnung Kurzwellen ist der Benennung beim Rundfunk entnommen. Die Wellen unter 30 m bezeichnet man als Ultrakurzwellen. Im übrigen herrscht aber über die Ultrakurzwellenlänge noch keine Uebereinstimmung. So bezeichnet z. B. Freund Wellen von 100 bis 3 m als ultrakurz. Man findet meist die Ultrakurzwellen unter der Bezeichnung „Kurzwel-

len“ behandelt. Der innerhalb der gesamten Ultrakurzwellenlänge bevorzugte Bereich ist bei den Autoren ebenfalls verschieden gewählt. Bei Schliephake reicht derselbe von 4—10 m, bei Stieböck von 4—15 m, bei Schweitzer von 3—30 m. Der Hauptunterschied zwischen Diathermie und Kurzwellentherapie liegt in der Feld- und Stromverteilung. Bei der ersteren besteht ein direkter Stromdurchgang. Darum müssen die Elektroden den Körper unmittelbar berühren. Abgesehen davon, daß dies unhygienisch ist, wirkt vor allem der große Haut- und Uebergangswiderstand nachteilig, und es kann so leicht zu Verbrennungen kommen. Der größte Teil der Wärme wird im Unterhautfettgewebe erzeugt, und die tieferen Schichten können nicht genügend beeinflußt werden. Dazu kommt, daß in manchen Fällen die Elektroden nicht ganz mit der Fläche des Körpers in Kontakt gebracht werden können, sodaß ein Teil des Stromes unwirksam bleibt. Das Eigenartige der Kurzwellentherapie ist die Wirkung im Kondensatorfeld. Hier muß das Verdienst von Esau (zit. n. Derstroff, S. 610) genannt werden, der als erster das Kondensatorfeld anwandte und damit die Möglichkeit schuf, mit kurzen elektrischen Wellen große biologische Leistungen hervorzubringen. Die elektrische Kraft wirkt auf den in diesem Felde befindlichen Körperteil als auf ein Dielektrikum, und zwar ein Verlustdielektrikum, ein. Die Feldwirkung wird in ihrer Richtung nicht durch die Beschaffenheit der Gewebe beeinflußt und braucht darum keinen Umweg zu wählen, wodurch eine größere Tiefenwirkung entsteht. Die Behauptung von Kowarschik, daß die Tiefenwirkung bei Kurzwellen nur unter gewissen Bedingungen größer sei als bei Langwellen, steht vereinzelt da. Das gilt nach seiner Meinung in ausgeprägtester Weise für die Ultrakurzwellen. Dieser grundlegende Unterschied zwischen Kurzwellentherapie und Diathermie wird in Abb. 1 und 2 gut veranschaulicht.

Bei den Langwellen erzeugt der Strom die Wärme infolge des Ohm'schen Widerstandes, bei Kurzwellen dagegen vorwiegend infolge der Dipolarisierung der kleinsten Teilchen im Kondensatorfeld. Durch die andauernde Drehung dieser Teilchen im Rhythmus der Frequenz entsteht Reibung und durch diese Wärme. Da nun die verschiedenen organischen Teilchen die Drehungen verschieden leicht ausführen, muß auch die Erwärmung eine verschiedene sein. So entsteht die selektive, die ausgewählte Wärme. Daher die spezielle Wirkung auf entzündliches Gewebe. Einige

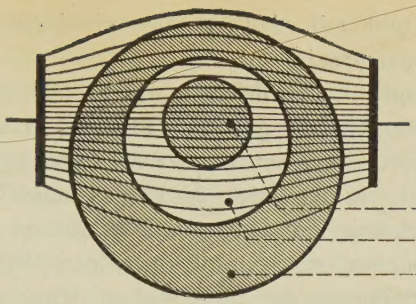

Abb. 1:
Feld- und Stromverteilung
bei der Kurzwellentherapie

Abb. 2:
Stromverteilung
bei Langwellendiathermie

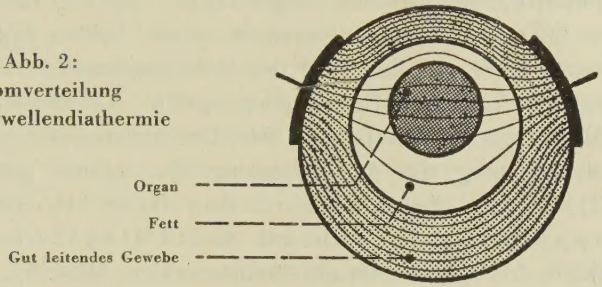

(Kraftlinienbilder nach Fritsch und Schubart)

Autoren führen als biologisch besonders wertvolles Moment an, daß die Wärme in statu nascendi wirkt.

Die Kurzwellentherapie verwendet zwei Arten von Apparaten: Funkenstrecken- und Röhrenapparate. Die Handhabung ist bei beiden Arten im wesentlichen dieselbe, indem der kranke Körperteil in das Kondensatorfeld zwischen den Elektroden gebracht wird. Von anderen Behandlungsarten mit Kurzwellen, z. B. dem Arbeiten im Spulenfeld — wie Kowarschik angibt —, soll hier abgesehen werden. Die Beschränkung auf die Anwendung des Kondensatorfeldes scheint mir darum gerechtfertigt, weil diese Art der Behandlung nach der bisherigen Literatur deutlich die größten Erfolge erzielt hat. Man verwendet schmiegsame und starre Elektroden. Sehr vorteilhaft ist es, die Elektroden in einen gewissen Abstand von der Haut einzustellen. Dadurch wird — ein Vorteil gegenüber der Diathermie — die Gefahr der Verbrennung beseitigt und auch eine bessere Tiefenwirkung erzielt. Auch fällt hierdurch das Unhygienische der unmittelbaren Berührung der Elektroden mit dem Körper fort. Immer mehr setzt sich die Glaselektrode von Schliephake durch. Sie hat den Vorzug, daß sie innerhalb einer Glasschale bequem verschieden distanziert wer-

den kann. Auch Grawitz teilt mit, daß er von schmiegsamen zu starren Elektroden übergegangen ist.

Die Namen „Funkenstrecken- und Röhrenapparate" sind nach der Entstehungsweise der Wechselströme gewählt. Im Funkenstrekkenapparat, der zuerst zur Anwendung kam, werden die elektrischen Wellen durch Funken erzeugt. Infolge des Abreißens derselben und der dadurch hervorgerufenen Zwischenzeiten entstehen gedämpfte Wellen. Im Röhrenapparat erhalten die einzelnen Wellen durch den Wechsel der Gitterspannung im gleichen Rhythmus neue Impulse; es entstehen ungedämpfte Wellen. Das Urteil der Autoren über den therapeutischen Wert der beiden Apparate neigt sich immer mehr auf die Seite des Röhrenapparates. Für die Verwendung der ungedämpften Wellen spricht die Ueberlegung, daß bei gedämpften Wellen infolge der Energieabnahme und der Arbeitsunterbrechung die Arbeitsleistung eine relativ geringere sein muß. Grawitz, der sowohl mit dem Brewitherm und dem Ultrapandorus als auch mit dem Ultratherm arbeitete, beobachtete bei den Funkenstreckenapparaten Mißerfolge, die sich bei Anwendung des Röhrenapparates angeblich vermeiden ließen.

Die Hauptwirkung der Kurzwellen besteht, wie bei allen Formen der Wärmetherapie, in der Erzeugung der Hyperämie. Es erfolgt zunächst eine Dilatation der Gefäße, die einen stärkeren Blutzufluß zur Folge hat. Nach Flohr ist die Erweiterung der Kapillaren oft so stark, daß es zum Rückstrom des venösen Blutes kommt, weil der arterielle Blutstrom zur Auffüllung nicht genügt. Flohr hat festgestellt, daß die Hyperämie noch 48 Stunden nach der Besendung nachweisbar ist. Er will daher zu dem berechtigten Schluß kommen, daß gleichzeitig mit der Dilatation der Gefäße eine Lähmung der Nerven hervorgerufen wird. Die Heilwirkung entsteht dadurch, daß die Hyperämie die Zufuhr von Abwehrelementen und die Abfuhr von Krankheitsstoffen zur Folge hat. Schliephake vor allem und auch andere Autoren vertreten die Ansicht, daß die Heilwirkung eine Funktion der Wellenlänge ist, und daß es für jede besondere Krankheit eine besonders günstige Wellenlänge gibt. Schweitzer stellt dem entgegen, daß die Hyperämie der wesentliche Faktor sei — wie auch Schliephake selbst behauptet —, und daß danach die Wellenlänge gleichgültig sein muß. Der Heilprozeß wird durch die Ablagerung des Calciums im entzündeten Gewebe günstig beeinflußt. Durch diese werden nach Heise (1935) die geschädigten Zellmembranen und Ge-

fäßwände angedichtet. Dadurch wird der Krankheitsverlauf beschleunigt. Auch die osmotischen Verhältnisse der kranken Gewebe werden günstig verändert. Daß eine unmittelbare Wirkung auf die Nerven erfolgt, darf auch als ein allgemein anerkanntes Resultat bezeichnet werden (Heise).

Als weiteres gesichertes Resultat der Kurzwellentherapie ist die bakterizide Wirkung der Kurzwellen bei eitrigen Prozessen durch mehrere Autoren festgestellt worden. Nach den Versuchen von Lux gewinnt man den Eindruck, daß die Bakterien nur im kranken Gewebe beeinflußt werden. Auf angelegte Kulturen blieb die Besendung erfolglos, während die klinischen Befunde nach Besendungen ausgezeichnete Resultate zeigten. d'Arsonval beobachtete eine Giftigkeitsabnahme der Toxine, speziell der Diphtherietoxine, im elektromagnetischen Feld. Auch Flohr kam bei seinen Versuchen zu demselben Ergebnis. Die Anwendung dieser elektrischen Fernwirkung geht auf d'Arsonval zurück, wenn auch die Behandlungsform sich nicht einführen konnte.

Haase, Liebesny und Schliephake (zit. n. Weinmann u. Weißenberg, S. 1899) haben eine direkte bakterizide Wirkung festgestellt. Das Wachstum der Bakterien wurde gehemmt. Schliephake schreibt sogar, daß Staphylokokkenkulturen im Ultrakurzwellenfelde schon bei 37° vernichtet wurden, also bei einer unter gewöhnlichen Verhältnissen für ihr Wachstum günstigen Temperatur. Auch hierbei vertritt Schliephake den Standpunkt der spezifischen Wirkung verschiedener Wellenlängen. Heise hat Bakterientötungsversuche angestellt mit dem Ergebnis, daß eine Tötung der Bakterien infolge der notwendigen zu langen Bestrahlungszeit nicht in Frage kommt. Eine Virulenzschwächung infolge der Aktivierung der Abwehrkräfte scheint außer Frage zu stehen.

Die vorstehenden Ergebnisse werden durch einen Versuch von Stieböck (zit. n. von der Osten-Sacken, S. 606) gestützt: Der Eiter eines in sito eröffneten Molar erwies sich nach Kurzwellenbesendung als keimfrei. Optimale Wellenlänge: 4,2, 6,8, 15 m. Nebenher geht eine mittelbare Einwirkung auf die Toxine durch die Veränderung des Blutes. Experimentelle Versuche ergaben, daß saure Gemische sich stärker erwärmen als neutrale, darum auch stärkere Erwärmung der entzündlichen Gewebe. Das Serum im entzündeten Gebiet zeigt nach Bestrahlung mit sehr kurzen Wellen eine Veränderung seiner Viskosität, und die darin aufgeschwemmten Leukozyten zeigen eine stärkere Phagozytose. Der Leukozystensturz im

Blutbild scheint mit der Ansammlung der Leukozyten im behandelten Gebiet im Zusammenhang zu stehen. Allgemein läßt sich sagen, daß infolge der Hyperämie durch Kurzwellen eine erhöhte Zufuhr natürlicher Abwehrkräfte und ein gesteigerter Abbau pathologischer Stoffe stattfindet.

Die Literaturberichte über die Behandlung der verschiedensten Krankheitserscheinungen unseres Spezialgebietes durch Kurzwellenbesendung lauten teils übereinstimmend, teils mehr oder weniger voneinander abweichend. Als gesichertes Resultat darf die Schmerzlinderung und sogar die Schmerzbeseitigung bei entzündlichen Prozessen in der weitaus größten Anzahl der Fälle bezeichnet werden. Von allen Autoren wird objektive und subjektive Beeinflussung nach operativen Eingriffen und oft schlagartiges Nachlassen oder vollständiges Aufhören der Schmerzen festgestellt.

Große Dienste leistet die Kurzwellentherapie heute schon bei Zahnextraktionen und Zahnausmeißelungen. Die oft eintretenden postoperativen quälenden Schmerzen sollen im allgemeinen zurückgehen. Oft soll schon nach einer Besendung schlagartige Besserung eingetreten sein. Lux hat in vielen Fällen, in denen Zähne, die wegen periapikalem Abszeß extrahiert wurden, Schüttelfrost und Temperaturerhöhung bis 39° beobachtet. Wurden aber solche Fälle vorher mit Kurzwellen besendet, so stellten sich die genannten Beschwerden nicht ein.

Aussichtsreich ist die Kurzwellenbesendung bei Kieferhöhlenerkrankungen. Eine gute Operationsvorbehandlung wurde bei dental bedingten Antrumerkrankungen erzielt. Heise will bei 12—15 Besendungen bei akuter Sinusitis sofortigen Rückgang der entzündlichen Erscheinungen und starke Linderung der Schmerzen erreicht haben. Bei chronischen Antrumerkrankungen ergab sich derselbe Verlauf. Nach der Operation wurde durch Kurzwellenbesendung die Heilung beschleunigt. Allgemein wird über günstige Beeinflussung der Nebenhöhlenerkrankungen durch Kurzwellen berichtet.

Nach Extraktionen im Anschluß an erfolgreiche Behandlung der entzündlichen Erscheinungen bei Dentitio difficilis hat Heise die oft eintretenden, bzw. anhaltenden subjektiven Beschwerden (Schmerzen, Spannung) und objektive Veränderungen (Infiltration, Lymphadenitis) mit Kurzwellen behandelt. Erforderlich waren 5—6 Besendungen von je 12—15 Min. Dauer. Die Behandlungszeit konnte auf die Hälfte herabgesetzt werden, gerade bei den langwierigen und schmerzhaften periostitischen und perimandibulären Infiltra-

tionen. Schmerz und Spannung gingen spätestens in der zweiten Sitzung zurück. Im Falle einer Wundinfektion mit Begleitperiostitis nach Extraktionen, wo trotz Wundrevision und antiseptischer Behandlung keine Fortschritte der Wundheilung erzielt wurden, führte die Kurzwellenbesendung zur beschleunigten Besserung.

Sämtliche Autoren melden übereinstimmend gute und sogar sehr gute Erfolge bei Granulomen. Lux besendet den Primärherd unter gleichzeitiger Wurzelbehandlung. Er sagt: „Kriterium dieser Methode kann natürlich nicht die Veränderung des apikalen Herdes sein. Röntgenologisch ist die Veränderung des Herdes nicht nachweisbar. Dies kann nur jemand erwarten, der die Pathogenese der zystischen und proliferativen Knochenwucherungen, die solche Granulome und Herde darstellen, nicht kennt". Lux will in vielen Fällen das Aufhören der toxischen Wirkung beobachtet haben. Freund hat von 7 Granulomen 6 geheilt. In einem Falle zeigte sich keine Beeinflußbarkeit. Schliephake empfiehlt jedoch gleichzeitige zahnärztliche Lokalbehandlung. Er sieht in dem Ausbau dieser Methode eine sehr wichtige Zukunftsaufgabe der Kurzwellen. Auch berichtet er von schlagartiger Besserung der Migräne nach Bestrahlung von Zahngranulomen und von Tonsillen. Nach Stieböck stellt die Behandlung von Granulomen ein dankbares Gebiet dar. Bei akuter Wurzelhautentzündung schweren Grades schwanden die Schmerzen bereits nach der ersten Sitzung. Die Schwellung der Wange ging zurück und es bestand keine Perkussionsempfindlichkeit mehr. Fisteln schlossen sich überraschend schnell. Es wurde möglich, konservierende Arbeit, die früher abgelehnt wurde, durchzuführen.

Die Röntgenaufnahme zeigte Rückgang der krankhaften Vorgänge. Nach Schliephake ist auch auf diesem Gebiete die Wirkung auf die einzelnen Gewebe von der Wellenlänge abhängig. Zahngranulome und Paradentose wurden bei Bestrahlung mit 8 Meterwellen selten, mit 4—6 Meterwellen trotz geringerer Leistung jedoch wirksam besendet. Dagegen hat Schweitzer bei seinen Versuchen von Granulombehandlung mit den verschiedensten Wellenlängen bei demselben Krankheitsbilde denselben therapeutischen Erfolg erzielt.

Ueber die Erfolge von Kurzwellenbesendung bei Abszeßhöhlen äußern sich sämtliche Autoren günstig.

Durch die infolge der Hyperämie erzeugte größere Abwehrfähigkeit des umgebenden Gewebes wird die Regeneration gefördert.

Lehne (1936) betont, daß es dabei auf die Beschaffenheit des Blutes ankommt, welche er durch Diät vorteilhaft beeinflussen will. Schliephake erklärt die günstige Wirkung damit, daß eine Temperaturerhöhung entsteht, die eine gesteigerte Möglichkeit der Virulenzschwächung der Bakterien bedeutet. Auf Grund seiner Erfahrungen bei Ausheilung von Knochenherden nach Wurzelbehandlungen und Wurzelspitzenresektionen glaubt Flohr, daß die Verwendung der Kurzwellen zu einer wesentlichen Unterstützung der allgemeinen Therapie beiträgt. Bei zystischer Veränderung mit Fistelbildung hat Lux in 5 Fällen die Kurzwellenbesendung als Operationsvorbehandlung angewandt. Die Operation konnte nach 5—9 Besendungen bei fieberfreiem Zustande der Patienten vorgenommen werden. Bei Fisteln nach periapikalen Prozessen war die Besendung in 28 Fällen wirksam. Die Entzündungserscheinungen schwanden sehr bald.

Bei Osteomyelitis haben Heise und Fieschi das Kondensatorfeld mit Erfolg angewandt. Ersterer hat Säuglinge, Kinder und Erwachsene behandelt. Es zeigten sich keine nachteiligen Erscheinungen. Die Eiterung nahm zunächst zu und ging dann rasch zurück. Dann folgte meist eine Abstoßung von Sequestern, die Nebenerscheinungen schwanden, und der klinische Befund war befriedigend (Konsolidierung, Verschwinden der Fisteln, Festigung der gelockerten Zähne, der Norm entsprechende Durchblutung der Gingiva und der Rückgang der begleitenden entzündlichen Reaktionen der regionären Lymphdrüsen). Durchschnittlich wurden 20 Durchflutungen benötigt. Fieschi hat bei Sequesterbildung sehr gute Erfolge erzielt. Das Auftreten von Osteomyelitis nach Kurzwellenbesendung bei Zähnen mit periapikalem Abszeß, das gewisse Autoren beobachtet haben wollen, weist Lux zurück. Ihm ist kein einziger Fall vorgekommen, auch fehlt dafür die theoretische Grundlage. Wo solche Beobachtungen gemacht sind, muß der Prozeß bereits in Entwicklung gewesen sein, sodaß derselbe auch ohne Kurzwellenbesendung in Erscheinung getreten wäre. (Lux).

Allgemein günstige Resultate sind auch bei Gingivitis und Stomatitis festgestellt worden. Heise führt „medikamentenresistente" Kranke an, die bei Verwendung der Kurzwellen in Form von 6—8 Durchflutungen von je 15 Minuten Dauer sofort eine augenfällige Besserung zeigten, darunter ein Fall von einer $^1/_2$ Jahr verschleppten Stomatitis mit Ulzeration, Papillenverlust, Foetor ex ore und großer Schmerzhaftigkeit. Auch Schweitzer hat in solchen

Fällen auf die erste Kurzwellenbesendung positive Reaktionen festgestellt. Eine objektiv und subjektiv feststellbare Beeinflussung der Gingivitis und Stomatitis sowie allgemein bei Zahn-, Mund- und Kiefererkrankungen kann als gesichertes Ergebnis hingenommen werden. Auch Flohr äußert sich dahin, daß die der üblichen medikamentösen Behandlung trotzenden Gingivitiden und Stomatitiden oft schon auf die erste Kurzwellenbesendung eine Heilungstendenz zeigen.

Periodontitische Schmerzen sollen auf Kurzwellenbesendung gut ansprechen. So hatte Heise schöne Erfolge bei periodontitischer Reizung auf traumatischer Grundlage. Auch die durch Ueberlastung von Brückenpfeilern verursachten periodontitischen Schmerzen wurden beseitigt. Von Interesse sind die Erfolge von Stieböck, der berichtet, daß periodontitische Schmerzen im Gefolge von granulomatöser Wurzelhautentzündung schon nach der ersten Sitzung geschwunden sein sollen.

Ueber die Paradentitis liegen viele Mitteilungen über gute Erfahrungen vor. Schliephake, Liebesny, Flohr und Lux berichten von guten Erfolgen. Flohr sagt: „Die ganzen Arbeiten in unserem Spezialgebiet berichten über objektive und subjektive Beeinflussung bei Paradentitis — apikal und marginal". Ausgezeichnete Ergebnisse erzielte Lux bei 27 Fällen von rezidivierender eitriger Paradentitis. Nach der Ansicht von Lux soll diese Art der Abheilung eine Immunisierung des Organismus bewirken. Auch sammelte Lux Erfahrungen über die Heilung solcher infektiösen und traumatischen Paradentitiden und Periostitiden, die einer anderen Behandlung unzugänglich waren. Nach maximal 5 Durchflutungen war in allen Fällen der Patient beschwerdefrei.

Nach den vorliegenden Erfahrungen ist eine vollständige Heilung der Paradentose durch Kurzwellen nicht möglich. Es ist aber allgemein anerkannt, daß die Besendung mit Kurzwellen auf die entzündlichen Gingivalerscheinungen bei Paradentose eine gute Wirkung ausübt, und daß Paradentoseerkrankungen durch Kurzwellen in Verbindung mit Lokalbehandlung günstig beeinflußt werden sollen. Das Zahnfleisch und die Wurzelhautfasern werden gestrafft und gefestigt infolge der lange anhaltenden Hyperämie und Lymphsteigerung. Die Festigung des Zahnfleisches bewirkt eine Festigung der Zähne. Schliephake berichtet zwar von Heilungen der Paradentose; da er jedoch die Wichtigkeit der zahnärztlichen Mitarbeit (Lokalbehandlung) betont, ist mit Recht anzunehmen,

daß der von ihm erwähnte Heilprozeß nicht allein durch Kurzwellenbesendung erfolgt ist. — Bei eiteriger Paradentose hatte Schliephake die besten Erfolge mit Wellenlängen von 6 m und einer Besendungsdauer von 15—20 Min. täglich. Gonter, der mit Schliephake zusammen arbeitet, führt 4 Fälle entzündlicher Paradentose an, wo die die Paradentose begleitenden Gingivitiden gebessert wurden. Schweitzer hat bei leichten Fällen durch 15—20 Besendungen eine Verbesserung der Resistenz des Knochens gegen schnellen Abbau feststellen können. Grawitz will neben ergebnislosen Versuchen an anderen Fällen ausgezeichnete Erfolge erzielt haben. Köhler empfiehlt bei Paradentose die Kurzwellenbesendung, er arbeitet allerdings mit Vorliebe mit individuell geformten Elektroden. Flohr urteilt über die Kurzwellenbesendung bei Paradentose, daß auf Grund der Blut- und Lymphsteigerung in der Tiefe des Knochens eine wesentliche Unterstützung der speziellen Therapie zu erwarten sei, jedoch stellt Heise fest, daß die bei Paradentose registrierten Wirkungen in keinem Verhältnis zum Aufwand stehen.

Die Dentitio difficilis ist durch alle Autoren in das Indikationsgebiet der Kurzwellen einbezogen worden. Die guten Erfolge, die von Grawitz, Schweitzer, Schliephake, Fieschi und Heise sowohl bei frischen als auch bei fortgeschrittenen Fällen gemeldet werden, lassen erkennen, daß die Kurzwellentherapie auf diesem Gebiet angewandt zu werden verdient. Die Begleiterscheinungen (komplette Kieferklemme, konsekutive Myositis, Lymphadenitis und Mundbodeninfiltration) wurden günstig beeinflußt. Fieschi benutzte bei Besendung der Kieferklemme bei Dentitio difficilis mit gutem Erfolge die Wellenlänge von 6 m.

Nach Heise erfuhren entzündliche Veränderungen des Kiefergelenkes, besonders in Erscheinungsform der Disziitis, gute Beeinflussung hinsichtlich der entzündlichen Reaktion.

Man muß, wenn man die Berichte der Autoren gelesen hat, Schweitzer zustimmen, wenn er auf Grund der Erfahrungen sagt, daß die Lymphangitis und die Lymphadenitis zum Hauptkontingent des Kondensatorfeldes gehören. Auch Fieschi, Lux, Heise, Fritsch und Schubart teilen hierüber Erfolge mit. Lux betont die zuverlässige Wirkung der Kurzwellenbesendung bei eiterigen Prozessen, und besonders die gute Beeinflussung der beteiligten submaxillären Lymphdrüsen.

Ueber vorzügliche und einwandfreie Wirkung speziell der Parotitiden, berichten Heise und Grawitz. Zur Therapie waren durchschnittlich 4—5 Besendungen erforderlich.

Auf dem Gebiete der Erkrankungen der peripheren Nerven halten sich nach den Literaturberichten Erfolge und Mißerfolge ungefähr die Wage. Während Schliephake die Neuralgie zu den Krankheiten rechnet, die zur Behandlung dem Zahnarzt zugeführt werden müssen, und die durch die therapeutische Anwendung der Kurzwellen ohne weitere Eingriffe geheilt werden können, will Heise bei Trigeminusneuralgie nicht nur absolut keine Besserung, sondern sogar Verschlechterung gesehen haben. Es muß hier darauf hingewiesen werden, daß Schliephake mit dem Röhrenapparat, Heise dagegen mit dem Funkenstreckenapparat arbeitete. Bei Grawitz und Freund zeitigte die Kurzwellenbesendung dieser Krankheitserscheinung teils günstige, teils ungünstige Resultate. Bei Facialislähmungen und Paralysen wurden keine Erfolge erzielt.

Im Rahmen dieser Arbeit ist auch auf die Verwendung der Ultrakurzwellen als „Provokationsmittel" auf dem Gebiete der Fokalinfektion einzugehen. Es besteht die Gefahr der Bildung von Infektionsherden an den Zahnwurzeln. So können z. B. durch die nicht vollständige Exstirpation der Pulpa die Stoffwechselprodukte in periapikale Regionen eintreten und so eine Periodontitis veranlassen. Von hier aus können die Keime und Toxine direkt in die Blut- und Lymphbahnen eintreten. Den Zusammenhang der hierdurch bewirkten Krankheiten mit den dentalen Herden suchte man schon seit längerer Zeit aufzudecken.

Es liegt nahe, diesen Zusammenhang durch den Nachweis von Herdbakterien im Blute festzustellen. Es sind keine Spuren davon gefunden worden. Auch aus dem Blutbild läßt sich kein Schluß auf die Wechselbeziehung eines gefundenen Herdes zum erkrankten Organ gewinnen. Allein die radikalchirurgische Methode ließ nach ihrem therapeutischen Erfolg die Fernwirkung erkennen. Maier sowie Gutzeit und Küchlin haben sich unabhängig voneinander mit diesem Problem näher befaßt. Im Gegensatz zu Maier, der die Diathermie anwandte, haben Gutzeit und Küchlin durch Kurzwellen auf Grund der Provokation die Unterscheidung von aktiven und inaktiven Herden ermöglicht. Da infolge der erhöhten Durchlässigkeit an den Grenzflächen zwischen krankem und gesundem Gewebe die toxischen Produkte in den Körper eintreten und in den

betroffenen Organen des Körpers eine Steigerung der Symptome erzeugen, darf die Besendung nur gering dosiert werden. Diese Steigerung ist so niedrig zu halten, daß daran der Zusammenhang nicht erkannt werden kann. Das einzige Mittel der Erkennung aktiver Herde bilden die Blutsenkungsreaktionen. Genügend große Ausschläge erhält man nach der Methode von Westergren, nach welcher bei nüchternem Patienten vor, 2 und 4 Stunden nach der Provakation die Senkungsreaktion vorgenommen wird. Die Besendung ist so gering dosiert, daß schädliche Folgen nicht entstehen.

An der zahnärztlichen Poliklinik der Universität Marburg wurde mir die Gelegenheit gegeben, Versuche mit Kurzwellenbesendungen anzustellen. Es stand mir der Ultratherm der Fa. Siemens Reiniger zur Verfügung. Der Apparat arbeitet mit 6 m-Wellen bei etwa 300 Watt. Ich benutzte ausschließlich die Schliephake'schen Glaselektroden. Von den von mir behandelten Krankheitserscheinungen will ich 86 Fälle anführen.

Bevor ich auf meine Versuchsreihe eingehe, schicke ich einige Bemerkungen allgemeiner Art über die Behandlungstechnik voraus. Bei gleichgroßen Elektroden muß der Elektrodenhautabstand bei der aktiven geringer sein als bei der passiven. Bei verschieden großen Elektroden muß die aktive Elektrode die kleinere sein. Die Richtigkeit dieser Maßnahmen wurde mir auch durch das subjektive Empfinden der Patienten bestätigt. Die Glasfassungen der Elektroden sind nach jeder Besendung mit Alkohol zu reinigen, um eine Uebertragung von Krankheitserregern zu vermeiden. Ich wählte Durchflutungen von 10 und 15 Minuten und bei hartnäckigen Fällen solche von 20 Minuten Dauer. Der Patient muß unter dauernder Kontrolle bleiben, weil der Apparat Schwankungen unterworfen ist und es darum leicht zu Schädigungen kommen kann, eine Gefahr, welche der Patient infolge der Gewöhnung selbst nicht merkt. Es ist ratsam, vor der Behandlung die subjektive Empfindsamkeit des Patienten zu prüfen, damit die Möglichkeit einer Ueberdosierung ausgeschaltet wird. Ferner ist darauf zu achten, daß im näheren Umkreis des Apparates sich nicht Personen aufhalten, weil dadurch Schwankungen in der Stromstärke entstehen. Auch müssen metallene Gegenstände aus dem Bestrahlungsfelde entfernt werden. Nach der Behandlung muß der Patient sich noch einige Zeit im Zimmer aufhalten, damit zunächst eine Abkühlung des besendeten Körperteiles erfolgt.

Meine Versuchsreihe:

I. Zahn-Extraktionen.

a) Einfache Extraktionen.

W. K. ♂, geb. am 3. 1. 00.

28. 2. 38: Mandibularanästhesie. Extraktion von $\lfloor\overline{5.}$
1. 3. 38: Wundkontrolle o. B.
3. 3. 38: Ziehende Schmerzen im linken Unterkiefer.
15 Minuten Kurzwellenbesendung.
Patient beschwerdefrei.

I. B. ♂, geb. am 6. 2. 02.

23. 11. 37: Endanästhesie. Extraktion von $\underline{\sqrt{1.}}\rfloor$
24. 11. 37: Heftige Schmerzen in der Wundgegend.
10′ Kurzwellenbesendung.
Patient beschwerdefrei.

E. B. ♂, geb. am 25. 3. 78.

23. 11. 37: Endanästhesie. Extraktion von $\lfloor\underline{\sqrt{2.}}$
24. 11. 37: Ziehende Schmerzen in der Wundgegend.
10′ Kurzwellenbesendung.
Patient schon während der Besendung beschwerdefrei.

K. F. ♂, geb. am 13. 2. 20.

27. 1. 38: Endanästhesie. Extraktion von $\lfloor\underline{6.}$
28. 1. 38: Unbestimmte Beschwerden in der Gegend der Extraktionswunde.
10′ Kurzwellenbesendung.
Patient beschwerdefrei.

H. L. ♂, geb. am 17. 8. 24.

1 2. 38: Endanästhesie. Extraktion von $\lfloor\underline{6.}$
Mandibularanästhesie. Extraktion von $\lfloor\underline{\sqrt{6.}}$
2. 2. 38: Stechende Schmerzen in der Wundgegend.
10′ Kurzwellenbesendung.
Patient beschwerdefrei.

I. C. ♂, geb. am 25. 2. 12.

7. 2. 38: Mandibularanästhesie. Extraktion von $\overline{7.}\rfloor$
8. 2. 38: Stechende Schmerzen im rechten Unterkiefer.
10′ Kurzwellenbesendung.
Patient beschwerdefrei.

G. H. ♂, geb. am 23. 11. 77.

10. 2. 38: Mandibularanästhesie. Extraktion von $\lfloor\overline{7.}$
11. 2. 38: Ziehende Schmerzen im linken Unterkiefer.
10′ Kurzwellenbesendung.
Patient beschwerdefrei.

A. Sp. ♂, geb. am 11. 1. 09.

12. 2. 38: Endanästhesie. Extraktion von $\lfloor\overline{\sqrt{4}, \sqrt{5}}$.
17. 2. 38: Patient hat dauernd Schmerzen gehabt.
15′ Kurzwellenbesendung.
Patient beschwerdefrei.

A. L. ♀, geb. am 5. 6. 23.

8. 2. 38: Mandibularanästhesie. Extraktion von $\lfloor\overline{6}$.
10. 2. 38: Anhaltende Schmerzen in der Wundgegend.
10′ Kurzwellenbesendung.
Patient beschwerdefrei.

W. W. ♂, geb. am 27. 6. 95.

7. 2. 38: Mandibularanästhesie. Extraktion von $\lfloor\overline{8}$. Tampon.
8. 2. 38: Ziehende Schmerzen zum Ohr hin.
Tampon entfernt. 10′ Kurzwellenbesendung.
Patient beschwerdefrei.

b) Schwierige Extraktionen.

R. F. ♀, geb. am 4. 5. 28.

20. 1. 38: Mandibularanästhesie. Extraktion von $\lfloor\overline{6}$.
— Trennung der Wurzeln —
21. 1. 38: Dauernde Schmerzen im linken Unterkiefer.
Wundrevision. 10′ Kurzwellenbesendung.
Patient beschwerdefrei.

A. S. ♀, geb. am 19. 5. 20.

2. 2. 38: Endanästhesie. Extraktion von $\lfloor\overline{\sqrt{7}}$.
3. 2. 38: Geringe Kieferklemme und Wundschmerz.
10′ Kurzwellenbesendung.
Patient beschwerdefrei.

L. Pf. ♀, geb. am 6. 11. 04.

7. 2. 38: Mandibularanästhesie. Extraktion von $\overline{7.}\rfloor$ Tampon.
9. 2. 38: Stechender Schmerz in der Wunde. Tampon entfernt.
10′ Kurzwellenbesendung.
Patient beschwerdefrei.

C. T. ♂, geb. am 16. 5. 21.

17. 2. 38: Mandibularanästhesie. Extraktion von $\overline{7.}\rfloor$
18. 2. 38: Erhebliche Schmerzen im rechten Unterkiefer.
10′ Kurzwellenbesendung.
23. 2. 38: Patient beschwerdefrei.

c) Extraktionen mit Aufklappung des Schleimhaut-periostlappens.

K. N. ♀, geb. am 24. 3. 13.

26. 11. 37: Endanästhesie. Extraktion von $\lfloor\overline{\sqrt{4}}$. Naht.

26. 11. 37: (Nachmittag). Starker Wundschmerz.
10′ Kurzwellenbesendung. Sofortige Linderung der Schmerzen.
27. 11. 37: Noch geringe Beschwerden.
10′ Kurzwellenbesendung.
29. 11. 37: Patient beschwerdefrei. Gute Wundheilung.

M. M. ♀, geb. am 2. 8. 19.
3. 12. 37: Endanästhesie. Extraktion von $\underline{\sqrt{4.}}|$ Naht. Tampon.
4. 12. 37: Erheblicher Wundschmerz. Tamponwechsel.
10′ Kurzwellenbesendung.
Patient schon während der Besendung beschwerdefrei.

I. M. ♂, geb. am 23. 5. 99.
20. 1. 38: Endanästhesie. Extraktion von $|\underline{\overline{5.}}$ Naht.
21. 1. 38: Dauernder unbestimmter Schmerz in Gegend der Extraktionswunde.
10′ Kurzwellenbesendung.
Patient beschwerdefrei.

C. T. ♂, geb. am 16. 5. 21.
13. 2. 38: Endanästhesie. Extraktion von $\underline{\sqrt{6.}}|$ Naht. Tampon.
16. 2. 38: Anhaltender unbestimmter Schmerz an der Extraktionswunde. Tamponwechsel.
10′ Kurzwellenbesendung.
18. 2. 38: Patient beschwerdefrei. Tampon entfernt.
15′ Kurzwellenbesendung zur beschleunigten Wundheilung.
23. 2. 38: Wunde gut in Heilung begriffen. Naht entfernt.

M. F. ♀, geb. am 6. 4. 24.
24. 1. 38: Mandibularanästhesie. Extraktion von $\underline{\sqrt{6.}}|$ Naht.
26. 1. 38: Erheblicher Wundschmerz. 10′ Kurzwellenbesendung.
28. 1. 38: Patient beschwerdefrei. Wundheilung gut.

d) Extraktion periodontitischer Zähne.

W. W. ♂, geb. am 11. 6. 96.
23. 11. 37: Endanästhesie. Extraktion von $\underline{7.}|$
24. 11. 37: Dumpfer Schmerz in der Wundgegend.
10′ Kurzwellenbesendung.
Patient beschwerdefrei.

G. L. ♂, geb. am 23. 7. 99.
4. 2. 38: Mandibularanästhesie. Extraktion von $\overline{7.}|$ Tampon.
5. 2. 38: Starke Schmerzen in der Wundgegend. Submaxilläre Drüsen geschwollen und druckempfindlich. Tampon entfernt. Wundrevision.
10′ Kurzwellenbesendung.

7. 2. 38: Noch leichte Druckempfindlichkeit der Drüsen.
10' Kurzwellenbesendung.
Patient beschwerdefrei.

E. B. ♀, geb. am 15. 5. 11.

7. 2. 38: Endanästhesie. Extraktion von |6. Tampon.
8. 2. 38: Starke Schmerzen. Tamponwechsel. Starke Blutung, daher von Kurzwellenbesendung abgesehen.
9. 2. 38: Noch unbestimmte Schmerzen in der Wundgegend. Tampon entfernt.
10' Kurzwellenbesendung.
Patient beschwerdefrei.

H. Gl. ♂, geb. am 22. 3. 13.

8. 2. 38: Endanästhesie. Extraktion von 4.|
9. 2. 38: Anhaltende Schmerzen an der Extraktionswunde.
10' Kurzwellenbesendung.
Patient beschwerdefrei.

H. S. ♂, geb. am 27. 3. 13.

17. 3. 38: Mandibularanästhesie. Extraktion von |8.
— Fraktur der distalen Wurzel —
18. 3. 38: Dauernder, unbestimmter Schmerz. Kieferklemme mittleren Grades. Tamponwechsel.
15' Kurzwellenbesendung.
19. 3. 38: Tampon entfernt. Patient beschwerdefrei.

I. Kl. ♂, geb. am 13. 2. 84.

8. 2. 38: Endanästhesie. Extraktion von 1.| Tampon.
10. 2. 38: Stechender Schmerz an der Extraktionswunde. Tampon entfernt.
10' Kurzwellenbesendung.
Patient beschwerdefrei.

K. K. ♀, geb. am 26. 1. 02.
(s. S. 34 oben).

e) Extraktion von Zähnen mit Granulom und periapikalem Abszeß.

F. A. ♂, geb. am 8. 6. 06.

4. 2. 38: Endanästhesie. Extraktion von |7 Tampon.
5. 2. 38: Ziehender Wundschmerz zur Schläfe. Tampon entfernt.
10' Kurzwellenbesendung.
Patient beschwerdefrei.

G. K. ♂, geb. am 4. 12. 24.

7. 2. 38: Röntgenaufnahme zeigt ausgedehnte Granulome an den Wurzeln von 6.| Endanästhesie. Extraktion von 6.| Tampon.

9. 2. 38: Heftige Schmerzen in der Wundgegend. Tamponwechsel.
10' Kurzwellenbesendung.
11. 2. 38: Tampon entfernt. Wundheilung gut.
Patient beschwerdefrei.

H. S. ♂, geb. am 27. 3. 13.

10. 2. 38: Röntgenaufnahme von $\underline{5.}|$ zeigt umfangreiche Granulome.
Endanästhesie. Extraktion von $\underline{5.}|$
11. 2. 38: Wundschmerz.
10' Kurzwellenbesendung.
Patient beschwerdefrei.

E. K. ♂, geb. am 30. 8. 18.

11. 2. 38: Mandibularanästhesie. Extraktion von $|\overline{6.}$ Tampon.
12. 2. 38: Ziehende Schmerzen zum Ohr hin. Tampon entfernt.
10' Kurzwellenbesendung.
Patient beschwerdefrei.

A. H. ♀, geb. am 14. 2. 16.

12. 3. 38: Mandibularanästhesie. Extraktion von $\overline{6.}|$ Tampon.
14. 3. 38: Starke Schmerzen in der Wundgegend. Tamponwechsel.
15' Kurzwellenbesendung.
Schmerzen lassen zunächst nach und treten später wieder auf.
15. 3. 38: Die gleichen Beschwerden wie am Tage vorher.
15' Kurzwellenbesendung.
Schmerzen lassen nach, treten nach Stunden wieder auf. Tamponwechsel.
17. 3. 38: Noch geringe Beschwerden. Tampon entfernt.
15' Kurzwellenbesendung.
Schmerzen nehmen zunächst zu und lassen dann nach.
19. 3. 38: Patient fast beschwerdefrei.
15' Kurzwellenbesendung.
Patient beschwerdefrei.

C. St. ♂, geb. am 7. 3. 72.

31. 1. 38: Mandibularanästhesie. Extraktion von $|\sqrt{7.}$ Tampon.
1. 2. 38: Klopfende Schmerzen im linken Unterkiefer. Submaxilläre Drüsen druckempfindlich. Tamponwechsel.
15' Kurzwellenbesendung.
Patient beschwerdefrei.

C. H. ♀, geb. am 30. 5. 00.

3. 2. 38: Mandibularanästhesie. Extraktion von $|\overline{5.}$
5. 2. 38: Dumpfe Schmerzen an der Extraktionswunde.
10' Kurzwellenbesendung. Schmerzen schwanden schon während der Besendung.
Patient wurde dem Hauszahnarzt überwiesen.

A. H. ♀, geb. am 12. 5. 17.

2. 2. 38: Röntgenaufnahme zeigt granulomatöse Veränderungen an den Wurzeln von $\overline{6.}|$

Mandibularanästhesie. Extraktion von $\overline{6.}|$ Tampon.
4. 2. 38: Starker Wundschmerz und Schwellung der rechten Wange. 10′ Kurzwellenbesendung.
7. 2. 38: Schwellung fast gänzlich abgeklungen. 10′ Kurzwellenbesendung.
16. 2. 38: Wunde gut in Heilung begriffen. Keine Schwellung der Wange mehr. Patient beschwerdefrei.

A. B. ♂, geb. am 7. 12. 25.
26. 1. 38: Endanästhesie. Extraktion von $\underline{|\overline{6.}}$ Tampon. — Paradentaler Herd mit Fistelbildung. —
27. 1. 38: Ziehende Schmerzen zu den Schläfen hin. 10′ Kurzwellenbesendung. Patient beschwerdefrei.

A. K. ♂, geb. am 17. 1. 20.
2. 2. 38: Endanästhesie. Extraktion von $\underline{6.}|$ Tampon. — Periapikaler Abszeß mit Fistelbildung —
4. 2. 38: Dauernder Schmerz in der Wundgegend. Tampon entfernt. 10′ Kurzwellenbesendung. Patient beschwerdefrei.

II. Zahn-Ausmeißelung.

G. R. ♀, geb. am 5. 3. 98.
18. 11. 37: Endanästhesie. Ausmeißelung von $\underline{4.}|$ 2 Nähte.
20. 11. 37: Klopfende Schmerzen in der Wundgegend. 10′ Sollux, ohne Erfolg.
24. 11. 37: Dauernde Schmerzen in der Wundgegend. 10′ Kurzwellenbesendung.
26. 11. 37: Naht entfernt. Patient beschwerdefrei.

E. B. ♀, geb. am 3. 5. 15.
26. 1. 38: Endanästhesie. Ausmeißelung von $\underline{7.}|$ Naht.
28. 1. 38: Mittlere Wundheilung. Wundschmerz und leichte Kieferklemme. 10′ Kurzwellenbesendung.
1. 2. 38: Naht entfernt; noch geringer Wundschmerz. Kieferklemme vollkommen behoben. 10′ Kurzwellenbesendung. Patient beschwerdefrei.

I. H. ♀, geb. am 28. 12. 12.
10. 2. 38: Mandibularanästhesie. Ausmeißelung von $|\overline{6.}$ Naht. Tampon.
12. 2. 38: Wundschmerz. Tampon entfernt. 15′ Kurzwellenbesendung.
16. 2. 38: Naht entfernt. Patient beschwerdefrei.

O. Sch. ♂, geb. am 9. 3. 10.

14. 1. 38: Mandibularanästhesie. Ausmeißelung von $\overline{|8}$. Naht. Tampon.

15. 1. 38: Starke Schmerzen im linken Unterkiefer. Schwellung der linken Wange verbunden mit Kieferklemme und Druckempfindlichkeit der regionären Lymphdrüsen. Tamponwechsel.

15' Kurzwellenbesendung. Keine Linderung der Schmerzen.

17. 1. 38: Starke Schmerzen. Tamponwechsel.

10' Kurzwellenbesendung, ohne Wirkung.

Es wurden dann noch einige Kurzwellenbesendungen angewandt, die die Schmerzen und die Entzündungserscheinungen nicht zum Abklingen bringen konnten.

Ermüdungserscheinungen traten auf. Patient lehnte schließlich eine weitere Behandlung mit Kurzwellen ab.

H. B. ♂, geb. am 17. 5. 11.

2. 12. 37: Mandibularanästhesie. Ausmeißelung von $\overline{|8}$. Naht. Tampon.

4. 12. 37: Starke Schmerzen im linken Unterkiefer. Tamponwechsel. Wundrevision.

10' Kurzwellenbesendung.

6. 12. 37: 10' Kurzwellenbesendung.

8. 12. 37: 10' Kurzwellenbesendung.

11. 12. 37: 10' Kurzwellenbesendung.

13. 12. 37: Patient beschwerdefrei.

Die Beschwerden ließen nach jeder Besendung nach.

L. G. ♀, geb. am 27. 3. 02.
(s. S. 33 mitte).

III. Parulis.

a) Parulis mit Extraktion des Zahnes.

K. B. ♂, geb. am 17. 3. 13.

2. 2. 38: (Morgens): Parulis ausgehend von $\overline{7}|$ Starke Kieferklemme und Schwellung der Wange. Druckempfindlichkeit der submaxillären Lymphdrüsen.

20' Kurzwellenbesendung mit gleichzeitigem Kreiseln. Schmerzen und Kieferklemme lassen schon während der Besendung nach.

2. 2. 38: (Nachmittag): Mundöffnung besser. Lymphadenitis zurückgegangen. 20' Kurzwellenbesendung und Kreiseln. Weitere Besserung.

3. 2. 38: Nach 15' Kurzwellenbesendung ist die Extraktion von $\overline{7}|$ mit Hilfe einer Mandibularanästhesie möglich. Keine Begleiterscheinungen mehr.

4. 2. 38: Wundkontrolle o. B. Patient beschwerdefrei. Ueberweisung zum Hauszahnarzt.

I. F. ♀, geb. am 3. 11. 08.

7. 2. 38: Parulis ausgehend von $\lfloor\overline{\sqrt{4}}$. Mandibularanästhesie. Extraktion von $\lfloor\overline{\sqrt{4}}$. Tampon. Parulis gleichzeitig incidiert. Gummilasche.

8. 2. 38: Noch geringe Schwellung der Wange und Schmerzen in der Wundgegend. Tamponwechsel.
10′ Kurzwellenbesendung. Schmerzen schwanden während der Besendung.

10. 2. 38: Schwellung vollkommen abgeklungen; keine Entzündungserscheinungen mehr. Noch geringe Schmerzempfindung.
10′ Kurzwellenbesendung.

11. 2. 38: Gummilasche entfernt. Patient beschwerdefrei.

V. Sch. ♀, geb. am 9. 12. 16.

7. 2. 38: Abklingende Parulis, ausgehend von $\lfloor\overline{6}$. Mandibularanästhesie. Extraktion von $\lfloor\overline{6}$. Tampon.

9. 2. 38: Starke ziehende Schmerzen im linken Unterkiefer. Tamponwechsel. 15′ Kurzwellenbesendung. Schmerzen lassen während der Besendung nach.

11. 2. 38: Noch leichte Schwellung in Gegend der Extraktionswunde.
10′ Kurzwellenbesendung.

15. 2. 38: Schwellung vollkommen abgeklungen. Noch einmal leicht tamponiert.

17. 2. 38: Tampon entfernt. Patient beschwerdefrei.

I. Sch. ♂, geb. am 13. 6. 09.

24. 11. 37: Parulis, ausgehend von $\lfloor\overline{7}$. Trepanation des Zahnes.
10′ Kurzwellenbesendung.

26. 11. 37: Schwellung stark zurückgegangen.
10′ Kurzwellenbesendung.

27. 11. 37: Schwellung vollkommen abgeklungen. Mandibularanästhesie. Extraktion von $\lfloor\overline{7.\ 8.}$ Tampon.

29. 11. 37: Noch leichter Wundschmerz. 10′ Kurzwellenbesendung. Beschwerden ließen augenblicklich nach.
Patient beschwerdefrei.

M. V. ♀, geb. am 19. 6. 96.

25. 11. 37: Parulis, ausgehend von $\lfloor\underline{3}$. Starke Schwellung der linken Wange und der Augengegend. Versuch der Erhaltung des Zahnes. Trepanation des Zahnes noch nicht möglich, da zu stark periodontitisch.
10′ Kurzwellenbesendung.

27. 11. 37: Trepanation von $\lfloor\underline{3}$. ohne Beschwerden.
10′ Kurzwellenbesendung.

7. 12. 37: Patient berichtet, daß die Schwellung bald geschwunden sei; er hat keinerlei Beschwerden mehr gehabt. Lokalbehandlung.

15. 12. 37: Erneute Schwellung der linken Wange.
10′ Kurzwellenbesendung.
18. 12. 37: Schwellung wieder vollkommen abgeklungen. Endanästhesie. Extraktion von |3.
Patient beschwerdefrei.

E. B. ♀, geb. am 16. 3. 22.

23. 2. 38: Beginnende Parulis, ausgehend von |√6. Leichte Schwellung der linken Wange.
15′ Kurzwellenbesendung.
25. 2. 38: Schwellung stark zugenommen. Noch keine Fluktuation.
15′ Kurzwellenbesendung.
26. 2. 38: Incision. Gummilasche.
28. 2. 38: Wesentliche Besserung des Krankheitsbildes.
4. 3. 38: Kaum noch Schwellung der Wange; kein Exsudatabfluß mehr.
11. 3. 38: Endanästhesie. Extraktion von |√6.
Patient beschwerdefrei.

O. H. ♂, geb. am 11. 1. 85.

23. 2. 38: Parulis, ausgehend von |3. Linke Gesichtshälfte geschwollen, Nasolabialfalte verstrichen. Trepanation von |3.
24. 2. 38· Noch dieselbe Schwellung. Lokalbehandlung.
15′ Kurzwellenbesendung.
25. 2. 38· Wesentliche Abnahme der Schwellung. Lokalbehandlung.
15′ Kurzwellenbesendung.
2. 3. 38: Keine Entzündungserscheinungen mehr. Endanästhesie. Extraktion von |3.
Patient beschwerdefrei.

b) Parulis ohne Extraktion des Zahnes.

P. A. ♂, geb. am 29. 12. 83.

27. 1. 38· Parulis, ausgehend von 6.|
10′ Kurzwellenbesendung.
28. 1. 38: Schwellung vollkommen abgeklungen.
10′ Kurzwellenbesendung.
Patient wurde dem Hauszahnarzt zur weiteren Behandlung überwiesen.

P. Sch. ♂, geb. am 19. 11. 11.

15. 11. 37: Parulis, ausgehend von |4, 5, 6. Trepanation der Zähne. Entleerung von viel Pus. Lokalbehandlung.
10′ Kurzwellenbesendung.
23. 11. 37: Noch mittlere Schwellung der Wange und subjektive Beschwerden. Lokalbehandlung.
10′ Kurzwellenbesendung.
1. 12. 37: Keine Schwellung der Wange mehr. Lokalbehandlung.
20′ Kurzwellenbesendung.

2. 12. 37: Lokalbehandlung. 15′ Kurzwellenbesendung.
3. 12. 37: Lokalbehandlung. 10′ Kurzwellenbesendung.
Subjektive und objektive Besserung war nach jeder Besendung festzustellen.
4. 12. 37: Keine Entleerung von Pus mehr.
Patient beschwerdefrei. Zur Weiterbehandlung wurde er dem Hauszahnarzt überwiesen.

I. Cl. ♂, geb. am 15. 8. 30.

23. 12. 37: Parulis, ausgehend von $\overline{V.}|\overline{V.}|$ trepaniert.
10′ Kurzwellenbesendung.
Patient beschwerdefrei.

I. W. ♂, geb. am 4. 8. 22.

17. 1. 38: Parulis, ausgehend von $\underline{2,1.}|$ Trepanation der Zähne. Viel Pus. 15′ Kurzwellenbesendung. Die Schwellung schwand nach der ersten Sitzung. Einer systematischen medikamentösen Behandlung mit Unterstützung durch Kurzwellen blieben die Herde 2 Monate hindurch resistent. — Zunächst entleerte sich immer mehr Pus, bis schließlich ein Stillstand eintrat. Eine Wurzelspitzenresektion der Zähne soll noch folgen.

H. W. ♂, geb. am 17. 8. 13.

15. 2. 38: Beginnende Parulis, ausgehend von $|\underline{1,2.}$ Erheblicher Schmerz in der Gegend der Wurzelspitzen. Trepanation von $|\underline{1,2.}$ Viel Pus, besonders aus $|\underline{1.}$ 15′ Kurzwellenbesendung. Kaum Linderung der Schmerzen. Ermüdungserscheinungen, die fast bis zum Kollaps führten.
15. 2. 38: (Nachmittag): Noch starke Schmerzen, Zunahme der Schwellung. 20′ Kurzwellenbesendung.
16. 2 38.: Nasolabialfalte verstrichen. Linke Augenpartie mitergriffen. Starke Schmerzen. Fluktuation der Parulis. Spaltung der Parulis.
Der Zahn wurde medikamentös weiterbehandelt, es soll eine Wurzelspitzenresektion vorgenommen werden.

H. R. ♂, geb. am 21. 3. 13.

12. 10. 37: Rezidivierende Parulis, ausgehend von $\underline{4.}|$ Incision. 15′ Kurzwellenbesendung.
14. 10. 37: Schwellung vollkommen abgeklungen. Es folgte nun eine systematische Kurzwellentherapie mit gleichzeitiger Lokalbehandlung.
15. 12. 37: Guttapercha-Wurzelfüllung. Die Wurzelspitzenresektion soll noch vorgenommen werden.

E. H. ♀, geb. am 16. 3. 13.

23. 11. 37: Parulis, ausgehend von $\underline{2.}|$ Dauernde Schmerzen. Trepanation von $\underline{2.}|$ 10′ Kurzwellenbesendung.

25. 11. 37: Schwellung fast gänzlich abgeklungen. Lokalbehandlung. 20′ Kurzwellenbesendung.
Die Schmerzen ließen während der Besendung nach.
30. 11. 37: Schwellung abgeklungen. Der Zahn wurde lokal weiterbehandelt.
20. 12. 37: Wurzelspitzenresektion von 2|
22. 12. 37: Wundschmerz. 10′ Kurzwellenbesendung. Patient war schon während der Besendung beschwerdefrei.

IV. Wurzelspitzen-Resektionen.

I. Sch. ♀, geb. am 4. 7. 08.

Ein periapikaler Abszeß ist bei 3| durch längere Lokalbehandlung zum Abklingen gebracht worden.
12. 10. 37: 3| Guttapercha-Wurzelfüllung. Resektion der Wurzel. Der operative und postoperative Verlauf zunächst o. B.
26. 10. 37: Starke Schmerzen in Gegend der Operationswunde.
10′ Sollux. Schmerzen lassen nach.
15. 11. 37: Wieder starke Beschwerden.
10′ Sollux.
18. 11. 37: 10′ Sollux. Schmerznachlaß.
25. 11. 37: Erneut starker Schmerz.
10′ Kurzwellenbesendung. Nach weiteren 5 Besendungen von 10′ und 15′ Dauer war der Patient vom 6. 1. 38 bis 3. 2. 38 vollkommen beschwerdefrei.
9. 2. 38: Wieder Schmerzempfindung — Erkältung —.
15′ Kurzwellenbesendung.
15. 2. 38: Geringer Schmerz. 15′ Kurzwellenbesendung.
Patient blieb nun beschwerdefrei.

T. St. ♀, geb. am 1. 11. 27.

Eine langwierige, medikamentöse Behandlung von 1| mit Unterstützung zunächst von Sollux, dann von Kurzwellen, blieb erfolglos.
26. 1. 38: Guttapercha-Wurzelfüllung. Resektion der Wurzel. — Knochen im oberen Drittel der Wurzel vollkommen zerstört.
28. 1. 38:
29. 1. 38:
8. 2. 38. } Wundkontrolle. Schmerzen als natürliche Reaktion betrachtet.
8. 2. 38: Nähte entfernt. Noch starker Schmerz 10′ Kurzwellenbesendunng, ohne Einwirkung.
9. 2. 38: Keine Besserung. 20′ Kurzwellenbesendung. Wohltuend, aber nur geringer Schmerznachlaß.
11. 2. 38: Die gleichen Beschwerden wie zuvor. 20′ Kurzwellenbesendung. Schmerzlinderung.
14. 2. 38: Patient berichtet, daß Schmerzen nach Stunden zunächst wieder eingetreten seien, um dann wieder zu schwinden. Patient fast beschwerdefrei. 20′ Kurzwellenbesendung.

15. 2. 38: Geringer Schmerz beim Aufbeißen.
20′ Kurzwellenbesendung.
16. 2. 38: Patient beschwerdefrei.
15′ Kurzwellenbesendung, — prophylaktisch —
18. 2. 38: Wieder Beschwerden. 20′ Kurzwellenbesendung. Patient auf 14 Tage entlassen, berichtet dann, daß der Schmerz sehr bald aufgehört habe.

E. H. ♀, geb. am 16. 3. 13.
(s. S. 28 unten).

V. Alveolarkammkorrektur.

M. H. ♀, geb. am 10. 5. 21.
2. 2. 38: Endanästhesie. Extraktion von $\underline{\sqrt{4}, \sqrt{1}.}|$ und Alveolarkammkorrektur in Gegend von $\underline{6, 5, 4.}|$ 3 Nähte.
3. 2. 38: Wundschmerz. 15′ Kurzwellenbesendung. Beschwerden lassen während der Besendung nach.
8. 2. 38: Wundkontrolle. Patient beschwerdefrei.
Wundheilung gut.
Mandibularanästhesie. Extraktion von $|\underline{7, 6.}$ Alveolarkammkorrektur.
9. 2. 38: Wundschmerz. 15′ Kurzwellensendung. Beschwerden lassen sofort nach.
11. 2. 38: Patient beschwerdefrei
15′ Kurzwellenbesendung zur Unterstützung der Wundheilung.

G. G. ♂, geb. am 18. 11. 00.
24. 11. 37: Starke Schmerzen im linken Oberkiefer. Klinischer Befund: Scharfe Knochenkanten bei $|\underline{3.}$ Endanästhesie. Korrektur.
30. 11. 37: Anhaltende Schmerzen in der Wundgegend.
10′ Kurzwellenbesendung.
Patient schon während der Besendung beschwerdefrei.

K. K. ♀, geb. am 30. 9. 89.
16. 10. 37: Endanästhesie und Injektion am Foramen palatinum majus. Korrektur des Alveolarfortsatzes und der Schleimhaut im linken Oberkiefer. 4 Nähte.
18. 10. 37: } Normaler Wundschmerz.
19. 10. 37: }
21. 10. 37: Schmerzen haben zugenommen.
10′ Kurzwellenbesendung. Schmerzlinderung.
22. 10. 37: Noch leichte Schmerzen.
15′ Kurzwellenbesendung. Schmerznachlaß. Nähte entfernt.
26. 10. 37: Patient beschwerdefrei.
15′ Kurzwellenbesendung zur beschleunigten Wundheilung.

VI. Dentitio difficilis.

H. K. ♂, geb. am 10. 6. 10.

13. 2. 38: Dentitio difficilis von $\lfloor\overline{8}$.
Kieferklemme, submaxilläre Drüsenschwellung.
Gummilasche in Zahnfleischtasche.
10' Kurzwellenbesendung. Kreiseln.

14. 2. 38: Wesentliche Besserung des Krankheitsbildes.
15' Kurzwellenbesendung. Kreiseln.
Schmerzen ließen während der Besendung nach. Mundöffnung fast maximal.

15. 2. 38: Infiltration des Gewebes stark zurückgegangen. Patient fast beschwerdefrei. Mundbehandlung mit physiologischer Kochsalzlösung, neue Gummilasche. 15' Kurzwellenbesendung. Nach der Besendung war Patient beschwerdefrei und die Mundöffnung normal. Keine Drüsenbeteiligung mehr. Patient wurde für einige Tage nach Hause entlassen.

19. 2. 38: Gummilasche gewechselt. Fast gänzlicher Rückgang der entzündlichen Erscheinungen.
15' Kurzwellenbesendung.

1. 3. 38: Lappenexcision bei $\lfloor\overline{8}$ in entzündungsfreiem Gebiet.

A. W. ♀, geb. am 31. 8. 11.

16. 11. 37: Dentitio difficilis von $\lfloor\overline{8}$.
Kieferklemme mittleren Grades. Geringe Drüsenbeteiligung. Gewebe eitrig infiltriert.
Gummilasche. 10' Kurzwellenbesendung.
Patient schon während der Besendung beschwerdefrei.

19. 11. 37: Entzündungserscheinungen geschwunden. Infiltrationsanästhesie. Abtragunng des Zahnfleischlappens. Gingisanätzung.

23. 11. 37: Wundkontrolle o. B.

26. 11. 37: Leichtes Ziehen im linken Unterkiefer.
10' Kurzwellenbesendung.
Patient beschwerdefrei.

H. L. ♂, geb. am 6. 10. 14.

29. 11. 37: Dentitio difficilis von $\overline{8}\rfloor$

1. 12. Infiltrationsanästhesie. Abtragung des Zahnfleischlappens. Gingisanätzung.

4. 12. 37: Ziehende Schmerzen im rechten Unterkiefer. Leichte Kieferklemme.
10' Kurzwellenbesendung. Schmerzen lassen spontan nach. Kieferklemme zum Teil behoben.

7. 12. 37: Chlorphenolätzung. 10' Kurzwellenbesendung. Patient beschwerdefrei.

F. P. ♂, geb. am 22. 12. 12.

28. 1. 38: Dentitio difficilis von $\lfloor\overline{8}$.

Mandibularanästhesie. Excision des Zahnfleischlappens. Kauterisiert.

29. 1. 38: Schwellung der linken Wange. Regionäre Lymphdrüsen druckempfindlich. Starke Schmerzen im Wundgebiet. 20′ Kurzwellenbesendung. Spontaner Schmerzrückgang.

31. 1. 38: Patient berichtet, daß nach Stunden wieder geringer Schmerz eingetreten sei. 20′ Kurzwellenbesendung. Patient beschwerdefrei.

K. A. ♀, geb. am 1. 3. 16.

24. 1. 38: Dentitio difficilis von $\overline{8.}|$ Starke Schwellung der rechten Wange. Kieferklemme schweren Grades. Drüsenbeteiligung. Gewebe eitrig infiltriert. 10′ Kurzwellenbesendung.

25. 1. 38: (Morgens): 10′ Kurzwellenbesendung.

25. 1. 38: (Nachmittag): 10′ Kurzwellenbesendung und Kreiseln. Die Besendung wird als angenehm und schmerzlindernd empfunden.

26. 1. 38: (Morgens): 10′ Kurzwellenbesendung. Die Schmerzen ließen während der Besendung nach.

26. 1. 38: (Nachmittag): 10′ Kurzwellenbesendung. Schmerznachlaß. Kieferklemme zum Teil behoben.

27. 1. 38: (Morgens): Keine Infiltration des Gewebes mehr. Mittlere Mundöffnung. Mandibularanästhesie. Extraktion von $\overline{7.}|$ Excision des Zahnfleischlappens über $\overline{8.}|$

27. 1. 38: (Nachmittag): Wundkontrolle o. B.

28. 1. 38: Wundschmerzen. 15′ Kurzwellenbesendung. Schmerzen lassen spontan nach.

29. 1. 38: Tamponwechsel. 10′ Kurzwellenbesendung. Kreiseln.

31. 1. 38: Stärkere Beschwerden. Mundöffnung noch die gleiche. Bildung eines Abszesses bei $\overline{8.}|$ Tamponwechsel. 15′ Kurzwellenbesendung.

31. 1. 38: (Nachmittag): 15′ Kurzwellenbesendung. Schmerznachlaß.

1. 2. 38: Patient schmerzfrei. Wange geschwollen. 15′ Kurzwellenbesendung.

1. 2. 38: (Nachmittag): 20′ Kurzwellenbesendung.

2. 2. 38: Fluktuation des Abszesses und Spaltung von innen und außen. Gummidrain. Nun erfolgte baldige Heilung, ohne daß das Kondensatorfeld noch zur Anwendung kam.

VII. Infektion nach Extraktion.

K. B. ♂, geb. am 21. 6. 12.

27. 12. 38: Kieferklemme nach Extraktion von $|\overline{8.}$ Druckempfindlichkeit der submaxillären Lymphdrüsen. Lingual Submucöser Abszeß in Gegend von $|\overline{8.}$ 20′ Kurzwellenbesendung. Einige Stunden später Spaltung des Abszesses. Gummilasche.

27. 1. 38: (Nachmittag): Besserung des Krankheitszustandes

15′ Kurzwellenbesendung. Kreiseln. Kieferklemme schon etwas behoben.

29. 1. 38: Gute Besserung der Kieferklemme und starker Rückgang des Abszesses. Keine wesentliche Eiterentleerung mehr. Nur noch bei maximaler Mundöffnung einige Beschwerden. Geringe Druckempfindlichkeit der regionären Lymphdrüsen. 15′ Kurzwellenbesendung.

31. 1. 38: Patient beschwerdefrei. Nach noch 2-maliger Wundkontrolle Patient als geheilt entlassen.

L. G. ♀, geb. am 27. 3. 02.

26. 1. 38: Tuberanästhesie. Ausmeißelung von $\underline{|8.}$ Tampon.

28. 1. 38: Patient berichtet, daß am 27. 1. 38 Schwellung der linken Wange, verbunden mit Kieferklemme und Schmerzen aufgetreten sei. Tamponwechsel. 10′ Kurzwellenbesendung. Sofortiger Schmerznachlaß.

29. 1. 38: Patient berichtet, daß Schmerzen nach Stunden wieder aufgetreten seien — in ursprünglicher Stärke. 20′ Kurzwellenbesendung. Schmerznachlaß.

31. 1. 38: Patient fast beschwerdefrei. Kieferklemme behoben.

2. 2. 38: Wieder leichte Schwellung der Wange. 10′ Kurzwellenbesendung.

7. 2. 38: Schwellung der Wange zugenommen. Geringe Kieferklemme. Masseterabszeß. Incision. Gummidrain. Starke Exsudation. 15′ Kurzwellenbesendung. Schmerzlinderung.

8. 2. 38:
9. 2. 38:
10. 2. 38:
11. 2. 38:
12. 2. 38:
13. 2. 38:

Je 15′ Kurzwellenbesendung. Nach jeder Besendung war eine subjektive und objektive Besserung des Krankheitsbildes wahrzunehmen.

15. 2. 38: Noch geringer Exsudatabfluß.

16. 2. 38: Gummilasche gewechselt. 15′ Kurzwellenbesendung.

17. 2. 38: Kein Exsudatabfluß mehr. 15′ Kurzwellenbesendung.

18. 2. 38: Zur Unterstützung der Heilung 15′ Kurzwellenbesendung. Patient als geheilt entlassen.

M. H. ♀, geb. am 11. 7. 97.

23. 2. 38: Mandibularanästhesie. Extraktion von $\overline{7.}|$

25. 2. 38: Heftige ziehende Schmerzen im rechten Unterkiefer. Buccal der Wunde Fistelbildung. Endanästhesie. Wundrevision o. B. Tampon. 10′ Kurzwellenbesendung. Kaum Schmerzlinderung.

28. 2. 38: Die gleichen Schmerzen — zeitweise —. Fistel gut zurückgegangen. 10′ Kurzwellenbesendung. Schmerznachlaß. Patient seither beschwerdefrei.

K. K. ♀, geb. am 16. 1. 02.

23. 11. 37: Mandibularanästhesie. Extraktion von $\overline{3.}|$ Tampon. 10′ Kurzwellenbesendung.
25. 11. 37: Wundkontrolle. Tampon herausgefallen. Wunde gut in Heilung begriffen. Patient beschwerdefrei.
3. 12. 37: Leichte Infiltration des Gewebes der Extraktionswunde. 10′ Kurzwellenbesendung. Patient beschwerdefrei.

M. S. ♀, geb. am 20. 1. 20.

1. 2. 38: Ziehende Schmerzen im linken Unterkiefer, ausgehend von der Extraktionswunde von $|\overline{6.}$ Fistelbildung. Röntgenaufnahme o. B. Mandibularanästhesie. Wundrevision Tampon. 10′ Kurzwellenbesendung. Schmerzen lassen schon während der Besendung nach.
4. 2. 38: Noch geringe Beschwerden. Tamponwechsel. 10′ Kurzwellenbesendung. Die Schmerzen ließen während der Besendung vollkommen nach. Die Abheilung der Fistel war gut. Patient seither beschwerdefrei.

K. A. ♀, geb. am 1. 3. 16.
(s. S. 23 oben.)

VIII. Stomatitis.

K. Sch. ♂, geb. am 15. 10. 13.

26. 1. 38· Recidivierende Stomatitis in Gegend von $\overline{7, 6, 5, 4.}|$ Starke Schmerzhaftigkeit. Druckempfindlichkeit der regionären Lymphdrüsen. Lokalbehandlung: 15%ig H_2O_2 und Yatrenpuderung. 15′ Kurzwellenbesendung.
27. 1. 38: Schmerzen vollkommen behoben. Starker Rückgang des entzündlichen Zustandes. Noch geringe Druckempfindlichkeit der regionären Lymphdrüsen. Lokalbehandlung. 15′ Kurzwellenbesendung.
28. 1. 38: Weiterer Rückgang des entzündlichen Gewebes. Keine Drüsenbeteiligung mehr. Lokalbehandlung. 15′ Kurzwellenbesendung.
31. 1. 38:
30. 1. 38: } Dieselbe Therapie wie vorstehend. Täglich subjektive
29. 1. 38: } und objektive weitgehende Besserung.
1. 2. 38: Patient als geheilt entlassen.

K. S. ♂, geb. am 25. 8. 05.

27. 1. 38: Heftige Schmerzen an der Wangenschleimhaut in Gegend von $\overline{6.}|$ Die klinische Untersuchung ergab umfangreiche Aphthe in Gegend von $\overline{6.}|$ Lokalbehandlung: 15%ige H_2O_2, Yatrenpuderung. 10′ Kurzwellenbesendung.
28. 1. 38: (Vormittags): Beschwerden nachgelassen. Nachts besteht noch ein ungewisses Ziehen. Lokalbehandlung. 10′ Kurzwellenbesendung.

28. 1. 38: (Nachmittag): Kaum noch Beschwerden. Eitrige Infiltration stark im Rückgang begriffen. Lokalbehandlung. 10′ Kurzwellenbesendung.
28. 1. 38: Keine Beschwerden mehr. Noch geringe Infiltration. Lokalbehandlung. 15′ Kurzwellenbesendung.
1. 2. 38: Normales Gewebe. Patient beschwerdefrei. Yatrenpuderung. 15′ Kurzwellenbesendung — prophylaktisch.

IX. Periodontitis.

H. S. ♂, geb. am 27. 3. 13.

11. 2. 38: |7 Periodontitis marginalis. 15′ Kurzwellenbesendung.
14. 2. 38: Gute Besserung der periodontitischen Schmerzen. 15′ Kurzwellenbesendung.
15. 2. 38: |7 kaum noch klopfempfindlich. 15′ Kurzwellenbesendung. Patient beschwerdefrei.

H. Sch. ♂, geb. am 3. 10. 01.

28. 1. 38: Periodontitische Schmerzen an |1, 2, 3, 4. — Trauma —. 10′ Kurzwellenbesendung.
3. 10. 38: Es bestehen kaum noch Beschwerden. Zähne wieder gefestigt. 10′ Kurzwellenbesendung.
17. 2. 38: Patient beschwerdefrei.

L. B. ♀, geb. am 2. 12. 06.

10. 2. 38: Periodontitische Schmerzen an |5, 6, 7. Röntgenaufnahme zeigt leichten Periodontalspalt. 10′ Kurzwellenbesendung. Schmerzen lassen schon während der Besendung nach.
15. 2. 38: Patient hat noch zeitweise Schmerzen. 15′ Kurzwellenbehandlung. Patient beschwerdefrei.

H. M. ♂, geb. am 14. 6. 87.

26. 1. 38: Periodontitis marginalis an 1|1. Röntgenaufnahme zeigt Periodontalspalt. Chlorphenolätzung. 10′ Kurzwellenbesendung.
28. 1. 38: Periodontitische Schmerzen fast gänzlich geschwunden. Zähne gefestigt. Chlorphenolätzung. 10′ Kurzwellenbesendung.
10. 2. 38: Patient fast beschwerdefrei. Keine Lockerung der Zähne mehr. Chlorphenolätzung. 15′ Kurzwellenbesendung. Patient seither beschwerdefrei.

K-H. W. ♂, geb. am 3. 10. 24.

7. 2. 38: Starke periodontitische Schmerzen an |6. 10′ Kurzwellenbesendung.
8. 2. 38: |6 trepaniert, da Schmerzen abgeklungen. 10′ Kurzwellenbesendung. Nun wurde die medikamentöse Behandlung ohne Schwierigkeiten eingeleitet.

H. G. ♂, geb. am 30. 10. 73.

7. 2. 38: Periodontitis marginalis an $\overline{|4,5.}$ Chlorphenolätzung.
9. 2. 38: Noch die gleichen Beschwerden.
10′ Kurzwellenbesendung.
11. 2. 38: Schmerzen haben bedeutend nachgelassen.
15′ Kurzwellenbesendung.
16. 2. 38: Patient fast beschwerdefrei. 15′ Kurzwellenbesendung.
Patient seither beschwerdefrei.

A. R. ♀, geb. am 15. 5. 09.

21. 2. 38: Periodontitische Schmerzen an $\underline{|5,6.}$
10′ Kurzwellenbesendung. Die Beschwerden lassen schon während der Besendung nach.
25. 2. 38: Chlorphenolätzung. 15′ Kurzwellenbesendung.
8. 3. 38: Patient beschwerdefrei.

M. V. ♀, geb. am 19. 11. 96.
(s. S. 26 unten.)

X. Neuralgiforme Beschwerden.

D. N. ♀, geb. am 30. 3. 85.

Patient ist nervenleidend, war in der Zahnklinik in Behandlung wegen neuralgiformer Beschwerden im Unterkiefer. Die lokale Behandlung und die systematische Kurzwellen therapie führten zu keinem positiven Ergebnis.

31. 1. 38: Mandibular- und Endanästhesie.
Extraktion von $\overline{4, 3, 2, 1. | 1, 2, 3.}$
4. 2. 38: Die neuralgiformen Beschwerden waren geschwunden. Normale Wundheilung. Zwei kirschgroße Haematome sowohl visceral als auch labial bei $\overline{3|3.}$
5. 2. 38: 15′ Kurzwellenbesendung. Ermüdungserscheinungen.
7. 2. 38: Gute Wundheilung. Keine Beschwerden mehr.
15′ Kurzwellenbesendung.
Haematome fast gänzlich geschwunden.

F. W. ♀, geb. am 22. 7. 97.

18. 2. 38: Patient hat seit 3 Wochen in ihrer Stärke schwankende neuralgiforme Beschwerden im linken Unterkiefer. Klinischer Befund: Gesundes Gebiß. — Faradische Untersuchung o. B. Röntgenstatus o. B. —
24. 2. 38: 15′ Kurzwellenbesendung.
25. 2. 38: 15′ Kurzwellenbesendung. } Ohne Einwirkung.
4. 3. 38: Patient berichtet, daß die Schmerzen bald nachgelassen haben und daß dann kaum noch Beschwerden bestanden.
15′ Kurzwellenbesendung.
11. 3. 38: Patient beschwerdefrei.
Prophylaktisch. 20′ Kurzwellenbesendung.

XI. Arthritis.

K. L. ♂, geb. am 28. 1. 02.

Seit einem Unfall leidet der Patient an Kiefergelenkbeschwerden. Im Februar 1937, Oktober bis November 1937 und im Januar bis Februar 1938 wurden systematische Kurzwellenbesendungen durchgeführt. Die Beschwerden schwanden stets für einige Zeit. Ein Dauererfolg konnte bisher nicht erzielt werden.

In folgendem führe ich die durch meine Versuche bestätigten Literaturergebnisse unter Hinzufügung meiner abweichenden und besonderen Resultate an.

1. Die Kurzwellentherapie leistet große Dienste bei Beschwerden nach Extraktionen und Zahnausmeißelungen. Die postoperativen Erscheinungen — Kieferklemme, Lymphadenitis, Schwellung der Wange, Infiltration des Gewebes — können mit Erfolg behandelt werden.

In 10 Fällen einfacher und in 4 Fällen schwieriger Extraktion schwanden die Schmerzen bereits während und nach der ersten Sitzung.

In 5 Fällen von Extraktion mit Aufklappung des Schleimhautperiostlappens war der Patient nach 1—2 Besendungen beschwerdefrei.

In 7 Fällen von Extraktion periodontitischer Zähne konnten durch 1—2 Besendungen die Beschwerden beseitigt werden.

Bei 10 Extraktionen von Zähnen mit Granulom und periapikalem Abszeß wurden nach 1—4 Besendungen die Beschwerden behoben.

Bei 5 Zahnausmeißelungen war der Patient nach 1—4 Besendungen beschwerdefrei.

In einem Fall blieb die Kurzwellentherapie erfolglos.

2. Bei postoperativen Schmerzen und Entzündungserscheinungen nach Alveolarkammkorrektur und Wurzelspitzenresektion habe ich die Kurzwellentherapie mit Erfolg angewandt.

Bei 4 Fällen von Alveolarkammkorrektur war der Patient nach 1—2 Besendungen beschwerdefrei.

Nach Wurzelspitzenresektion schwanden die Beschwerden in einem Fall nach der ersten Sitzung. In zwei Fällen wurden 6 und 7 Besendungen benötigt, um den Patienten beschwerdefrei zu machen.

3. Bei chronischer Periodontitis mit akutem Nachschub (Parulis) zeitigt die Besendung mit Kurzwellen gute Wirkung. Das Krankheitsbild selbst, sowie die Begleiterscheinungen — Kieferklemme, Drüsenbeteiligung — werden günstig beeinflußt. Gute Operationsvorbehandlung.

Ich behandelte 7 Fälle von Parulis, wobei die Zähne entfernt werden mußten. In 4 Fällen schwanden nach 2—3 Besendungen die Entzündungserscheinungen. In 1 Fall wurde die Parulis nach 2 Besendungen zur Fluktuation gebracht. Sie wurde inzidiert und der Zahn konnte ohne Folgeerscheinungen entfernt werden. In 2 Fällen wurde zunächst der Zahn extrahiert, und in zwei weiteren Sitzungen konnten durch Kurzwellenbesendung die Entzündungserscheinungen zum Abklingen gebracht werden.

Bei 7 Fällen von Parulis — ohne Extraktion der Zähne — schwand die Schwellung in 6 Fällen bereits nach der ersten und zweiten Sitzung. Die Pusentleerung blieb aber in 2 Fällen trotz einer systematischen Kurzwellenbesendung zwei Monate hindurch bestehen. In einem Fall genügten 5 Besendungen, um den Herd zum Stillstand zu bringen. In einem Fall wurde die Parulis durch zwei Besendungen zur Flukuation gebracht.

4. Auf dem Gebiete der Dentitio difficilis verdient die Kurzwellentherapie angewandt zu werden. Die Begleiterscheinungen — Kieferklemme, Infiltration des Gewebes, Lymphadenitis — werden günstig beeinflußt.

In 5 Fällen schwanden die Entzündungserscheinungen nach 2, 3 und 6 Besendungen.

5. Bei Infektion nach Extraktion — Infiltration des Gewebes, Abszeß- und Fistelbildung — habe ich gute Wirkung der Kurzwellentherapie festgestellt.

In 6 Fällen waren die Patienten nach 1, 2, 3, 7 und 8 Besendungen beschwerdefrei.

6. Eine objektiv und subjektiv feststellbare Beeinflussung der Gingivitis und Stomatitis kann als gisichertes Ergebnis angesehen werden.

In 2 Fällen wurden von mir behandelte Stomatitiden nach 5 und 6 Kurzwellenbesendungen geheilt.

7. Periodontitis spricht auf Kurzwellen gut an.

In 8 Fällen waren die periodontitischen Schmerzen nach 1—3 Besendungen behoben.

8. Bei Erkrankungen der peripheren Nerven ist der Erfolg der Kurzwellentherapie zweifelhaft.

Von den 2 Fällen, die von mir behandelt wurden, schwanden die Schmerzen in einem Fall nach 4 Besendungen. In dem zweiten Fall war kein Erfolg zu erzielen. Erst nach der Extraktion der Zähne war der Patient beschwerdefrei.

9. Entzündliche Veränderungen des Kiefergelenks werden günstig beeinflußt.

In dem einen Fall, den ich behandelt habe, konnte ich nur eine zeitweise Besserung erzielen. Eine endgültige Heilung ist bisher nicht erfolgt.

10. Günstige Beeinflussung von Abszeßhöhlen.

In 3 Fällen wurden Abszeßhöhlen von mir durch 3, 4 und 9 Besendungen mit Erfolg behandelt. In einem Fall war keine positive Einwirkung der Kurzwellen festzustellen.

Kleinere periapikale Abszeßhöhlen wurden — nach Extraktionen — durch 1—2 Besendungen geheilt.

11. Die Besendung mit Kurzwellen bewirkt eine Festigung des Zahnfleisches und damit eine Festigung der Zähne.

In 2 Fällen fand ich diese Behauptung bestätigt. (2—3 Besendungen).

Fast ausnahmslos bewirkt die Besendung entzündlicher Prozesse mit Kurzwellen eine Schmerzlinderung und sogar Schmerzbeseitigung schon nach den ersten Sitzungen. Bei eitrigen Prozessen und besonders bei den beteiligten regionären Lymphdrüsen kann die Wirkung der Kurzwellen als zuverlässig bezeichnet werden. Gelegentlich treten Ermüdungserscheinungen während der Besendung auf, die in einem von mir beobachteten Fall fast bis zum Kollaps führten.

Im allgemeinen stimmen meine therapeutischen Ergebnisse mit den vorstehend angeführten, den Literaturberichten entnommenen, überein. Bestätigt wurde die Tatsache, daß in der zahnärztlichen Praxis sich viele und darunter sehr wertvolle Indikationen der Kurzwellentherapie ergeben. In den meisten Fällen kann auf eine gleichzeitige zahnärztliche Lokalbehandlung nicht verzichtet werden. Die Kurzwellen sollten als unterstützendes Mittel immer Verwendung finden. Die aus der Literatur und aus meinen eigenen Erfahrungen gewonnenen Erkenntnisse berechtigen zu dem Urteil, daß die Kurzwellentherapie zum mindesten als ein empfehlenswertes,

wenn nicht wünschenswertes und sogar notwendiges Heilmittel auch für den Zahnarzt zu werten ist. Da es sich um einen noch sehr jungen Wissenszweig handelt, darf eine zunehmende Bedeutung dieser Therapie erwartet werden. Die Verwendung der Kurzwellentherapie in der freien Praxis ist durch die hohen Anschaffungskosten stark beschränkt. Wenn aber die an die Entwicklung geknüpften Hoffnungen sich erfüllen, dann darf sicher mit der verbilligten praktischen Anwendung der Kurzwellentherapie gerechtet werden, zumal unsere heutige Staatsführung will, daß das ganze Volk in den Genuß wohltätiger medizinischer Einrichtungen kommt.

Herrn Prof. Dr. Fliege danke ich für Ueberlassung des Themas dieser Arbeit; Herrn Dozent Dr. habil. Hans Heuser für Beratung bei ihrer Anfertigung.

Literatur.

Derstroff: Die Kurzwellentherapie auf dem Vormarsch — auch in der Zahnheilkunde. Zahnärztl. Mitt. XXVIII. H. 29. S. 610 (1937).

Fischer: Neues aus der Wärmebehandlung in der zahnärztlichen Praxis. Dtsch. zahnärztl. Wschr. XXXIX. H. 35. S. 827 (1936).

Flohr: Erfahrungen mit der Kurzwellentherapie bei Besendung entzündlicher Prozesse. Dtsch. zahnärztl. Wschr. XXXVIII. H. 46. S. 1079 (1935).

Freund und Isler: Behandlung mit Ultrakurzwellen. Wien. Med. Wschr. LXXXVII. H. 8. S. 203 (1937).

Fritsch und Schubart: Einführung in die Kurzwellentherapie. Verlag Urban u. Schwarzenberg. Berl. 1935.

Grawitz: Erfolge und Mißerfolge mit Kurzwellen. Med. Welt XI. H. 7. S. 206. H. 8. S. 249 (1937).

Gutzeit und Küchlin: Beitrag zur dentalen Infektion und ein neuer Weg zu ihrer Diagnosestellung durch Kurzwellenprovokation. Dtsch. zahnärztl. Wschr. XL. H. 27. S. 625 (1937).

Heise: Erfahrungen über Kurzwellentherapie in der Zahnheilkunde. Dtsch. zahnärztl. Wschr. XXXVIII. H. 33, S. 765 (1935).

Kohl: Ultrakurzwellen in der Zahnheilkunde. Diss. Frankfurt a./M. 1935.

Kowarschik: Indikationen und Erfolge bei Kurzwellentherapie. Therapeutische Gegenwart LXXVIII. H. 3. S. 108 (1937).

Lehne: Beitrag zur Ultrakurzwellenbehandlung in Verbindung mit Diät. Dtsch. zahnärztl. Wschr. XXXIX. H. 10. S. 220 (1936).

Leix: Zahnärztliche Lichttherapie. 2. verbesserte Aufl. Verlag Hermann Meusser, Leipzig. 1936.

Lux: Die Ergebnisse der Kurzwellentherapie in der Zahnheilkunde. Ztschr. f. Stom. XXXV. H. 21. S. 1420 (1937).

Schliephake: Krankenbehandlung mit sehr kurzen elektrischen Wellen. Ztrlbl. f. innere Med. H. 45/46. (1933).

— — Kurzwellentherapie. Die medizinische Anwendung elektrischer Höchstfrequenzen. Verlag G. Fischer, Jena 1936.

von der Osten-Sacken: Ueber Kurzwellentherapie bei Zahnerkrankungen (Stieböck). Ref. Zahnärztl. Rdsch. XXXXIII. H. 15. S. 606 (1934).

Schweitzer: Kurzwellentherapie bei Erkrankungen im Kieferbereich. Dtsch. zahnärztl. Wschr. XXXVIII. H. 2. S. 25 (1935).

Thedering: Das Quarzlicht und seine Anwendung i. d. Medizin. Oldenburg i. Gr. 1916.

Weinmann und Weißenberg: Kurzwellentherapie in der Zahnheilkunde. Zahnärztl. Rdsch. XXXXII. H. 45. S. 1897 (1933).
Walkhoff-Band: Deutsche Zahnheilkunde. Leipzig 1920.
Eine Abhandlung über die Einstellung von Dr. Egon von Köhler zur Kurzwellentherapie. Zahnärztl. Rdsch. XXXXV. H. 25. S. 1076 (1936).
Eine Abhandlung über die Ansicht verschiedener Autoren über die Kurzwellentherapie. Dtsch. zahnärztl. Wschr. XL. H. 30. S. 681 (1937).
Streifzüge durch die in- und ausländische zahnärztliche Literatur und ihre Grenzgebiete. (Abhdlg.) Dtsch. zahnärztl. Wschr. XXXIX. H. 22. S. 510 (1936).

Lebenslauf.

Am 7. Juli 1911 wurde ich, Paul, August, Hans Schmidt, als Sohn des Rektors Heinrich, August Schmidt und seiner Ehefrau Margarete, geb. Kinkel, zu Altena gehoren.

Nach 4-jährigem Besuch der Grundschule trat ich in die Oberrealschule zu Weidenau/Sieg ein, wo ich Ostern 1932 die Abschlußprüfung bestand. — Vom Sommersemester 1932 bis Sommersemester 1933 studierte ich Medizin in Köln, anschließend Zahnheilkunde in Marburg, wo ich Anfang 1935 die zahnärztliche Vorprüfung ablegte. Am 15. Juni 1937 bestand ich das zahnärztliche Staatsexamen in Marburg.

Meine akademischen Lehrer waren:

in Köln: Brandt, Bresslau, Darapsky, Kempermann, Niederhoff, Rinkel, Schubert, Zilkens;

in Marburg: Baars, Baur †, Boeminghaus, Dabelow, Dittler, Elbrecht, Fliege, Grüneisen, Kestermann, Kunzendorf, Loebell, Meerwein, Nauck, Pfannenstiel, von Reckow, Ruete, Rix, Schedtler, Schwenkenbecher, Versé.